

UE 2.5 Processus inflammatoires et infectieux

Infections intra-abdominales

Dr. Agathe Becker

PLAN

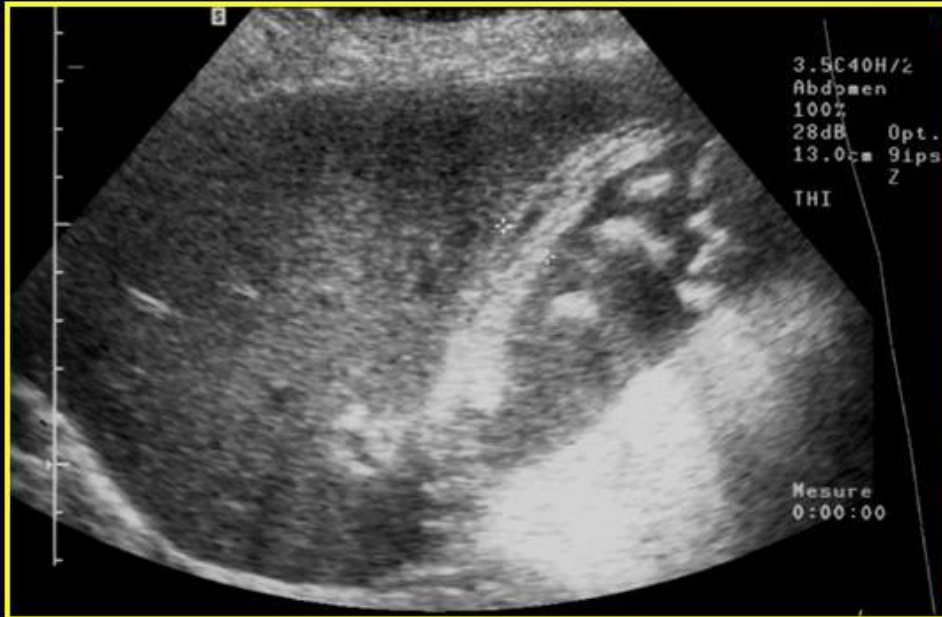- Cholécystite
 - Angiocholite
 - Appendicite
 - Sigmoidite
 - Péritonites
-
- Non abordé dans ce cours : Pancréatite nécrosante, Infection du liquide d'ascite, Abscesses intra-abdominaux et hépatiques

CHOLÉCYSTITE : CLINIQUE

- Forme typique : Généralement secondaire à une lithiase ou à une obstruction
 - Début brutal avec frissons,
 - Fièvre, souvent élevée
 - Douleur de l'hypochondre D voire étendue en barre
 - A l'examen : Défense, parfois masse sous-hépatique palpable
- Formes compliquées :
 - Formes bactériémiques,
 - abcédées (pyocholécystite, abcès péri-vésiculaire),
 - perforées se compliquant de péritonite localisée ou généralisée ou gangréneuse
 - Cholécystite gangréneuse :
 - survenant volontiers chez le patient diabétique,
 - souvent due à *Clostridium spp.*, et de mauvais pronostic.
 - Risque de perforation important

CHOLÉCYSTITE : DIAGNOSTIC

- Diagnostic positif essentiellement CLINIQUE
- Biologie :
 - Syndrome inflammatoire
 - Cytolyse hépatique modérée, cholestase modérée ou absente
 - Hémocultures parfois positives.
- Imagerie : Echographie abdominale ou TDM :
 - Vésicule à paroi épaissie
 - Présence d'un ou plusieurs calculs
 - Éventuellement présence d'une lithiase dans la voie biliaire principale qui peut être dilatée
 - Forme gangréneuse : évoquée devant la présence de gaz à l'imagerie



- Vésicule biliaire
- Paroi épaisse > 3 mm
- Images hyperéchogènes
- Cônes d'ombre acoustiques
- ATTENTION ! air ou lithiasie

Cholécystite aiguë lithiasique

CHOLÉCYSTITE : TRAITEMENT

- Urgence
- Antibiothérapie probabiliste secondairement adaptée si nécessaire.
 - 1^{ère} intention : C3G + METRONIDAZOLE +/- AMINOSIDE si sepsis grave
 - Patient allergique aux B-lactamines : OFLOXACINE + METRONIDAZOLE +/- AMINOSIDE si sepsis grave
- Drainage possible par voie percutanée ou chirurgicale d'un pyocholécyste.
 - Infection souvent plurimicrobienne
 - Pathogènes en cause : Enterobactéries (E.coli ++), Entérocoques, Anaérobies
- Cholécystectomie avec vérification de la voie biliaire principale : pratiquée secondairement (à froid), sauf pour les formes compliquées où elle est pratiquée en urgence

ANGIOCHOLITE : CLINIQUE

- TRIADE Douleur-Fièvre-Ictère
- 2aire à un obstacle sur les voies biliaires
- Douleur épigastrique ou de l'hypochondre D, majorée à l'inspiration profonde, nausées et vomissements
- Fièvre élevée, oscillante, avec frissons précédant l'apparition de l'ictère (qui peut manquer cependant)
- Parfois choc septique

ANGIOCHOLITE : DIAGNOSTIC

- CLINIQUE +++
- Biologie :
 - Syndrome inflammatoire, cholestase +/- cytolyse
 - Hémocultures positives dans près de la moitié des cas
- Imagerie : échographie+++ : dilatation des voies biliaires intra ou extra-hépatiques avec éventuelle lithiase vésiculaire et épaissement de la paroi vésiculaire
- Obstacle plus souvent par un calcul cholédocien que par une compression extrinsèque

ANGIOCHOLITE : TRAITEMENT

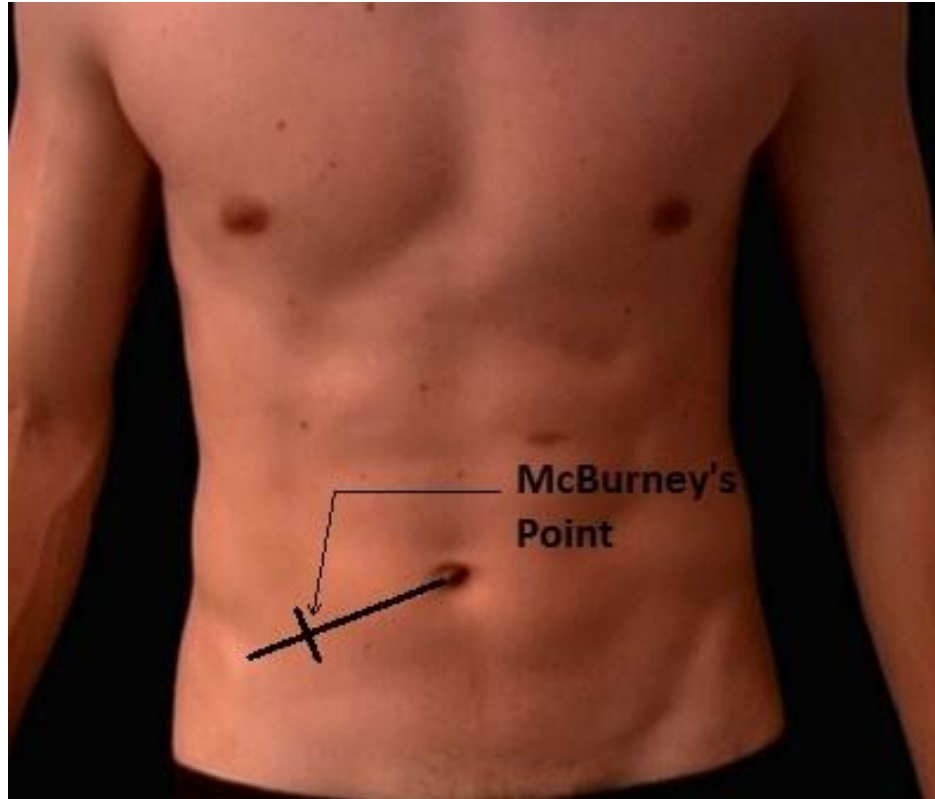
- URGENCE
- Levée de l'obstacle
- Hydratation IV, abord vasculaire ++
- Antibiothérapie
- Antalgiques
- Chirurgie en urgence si complications évolutives ou choc septique. Sinon antibiothérapie puis geste différé :
 - Cholécystectomie et drainage VBP après amélioration du tableau septique
 - Drainage précoce de la VBP par sphinctérotomie endoscopique puis cholécystectomie à distance

ANGIOCHOLITE : ANTIBIOTHÉRAPIE

- Antibiothérapie immédiate probabiliste secondairement adaptée si nécessaire.
- Infection souvent polymicrobienne : Entérobactéries (*E.coli*++), Entérocoques, Anaérobies. Après un geste endoscopique : idem + germes nosocomiaux et levures (*Candida*)
 - 1^{ère} intention : CEFTRIAXONE + METRONIDAZOLE +/- AMINOSIDE si sepsis grave
 - Patient allergique aux B-lactamines : OFLOXACINE + METRONIDAZOLE +/- AMINOSIDE si sepsis grave
 - Durée : 5 à 7 j
 - Angiocholite post-CPRE : durée 7 à 10 j
 - TAZOCILLINE ou CARBAPENEME +/- AMINOSIDE
 - Allergie aux B-lactamines : CIPROFLOXACINE + METRONIDAZOLE +/- AMINOSIDE

APPENDICITE : CLINIQUE

- Pic de fréquence entre 15 et 25 ans
- Cause la plus fréquente des tableaux abdominaux aigus fébriles chez l'enfant et l'adulte jeune
- Tableau parfois trompeur +++ (localisation de l'appendice)
- Forme typique :
 - Douleur continue de fosse iliaque D majorée par les efforts
 - Fièvre modérée 38-38,5°C
 - Constipation voire arrêt des matières et des gaz, iléus
 - Rarement selles liquides
 - Parfois nausées ou vomissements
 - A l'examen : douleur et défense localisée de FID (point de Mac Burney)
 - Douleur à l'extension passive de la cuisse (psoitis)
 - Toucher rectal douloureux



APPENDICITE : CLINIQUE

- Formes atypiques : 1/3 des cas
 - Diagnostic difficile
 - Douleur diffuse ou prédominante ailleurs qu'en FID
 - Et/ou défense absente
 - Localisations rétrocaecales ou sous-hépatiques

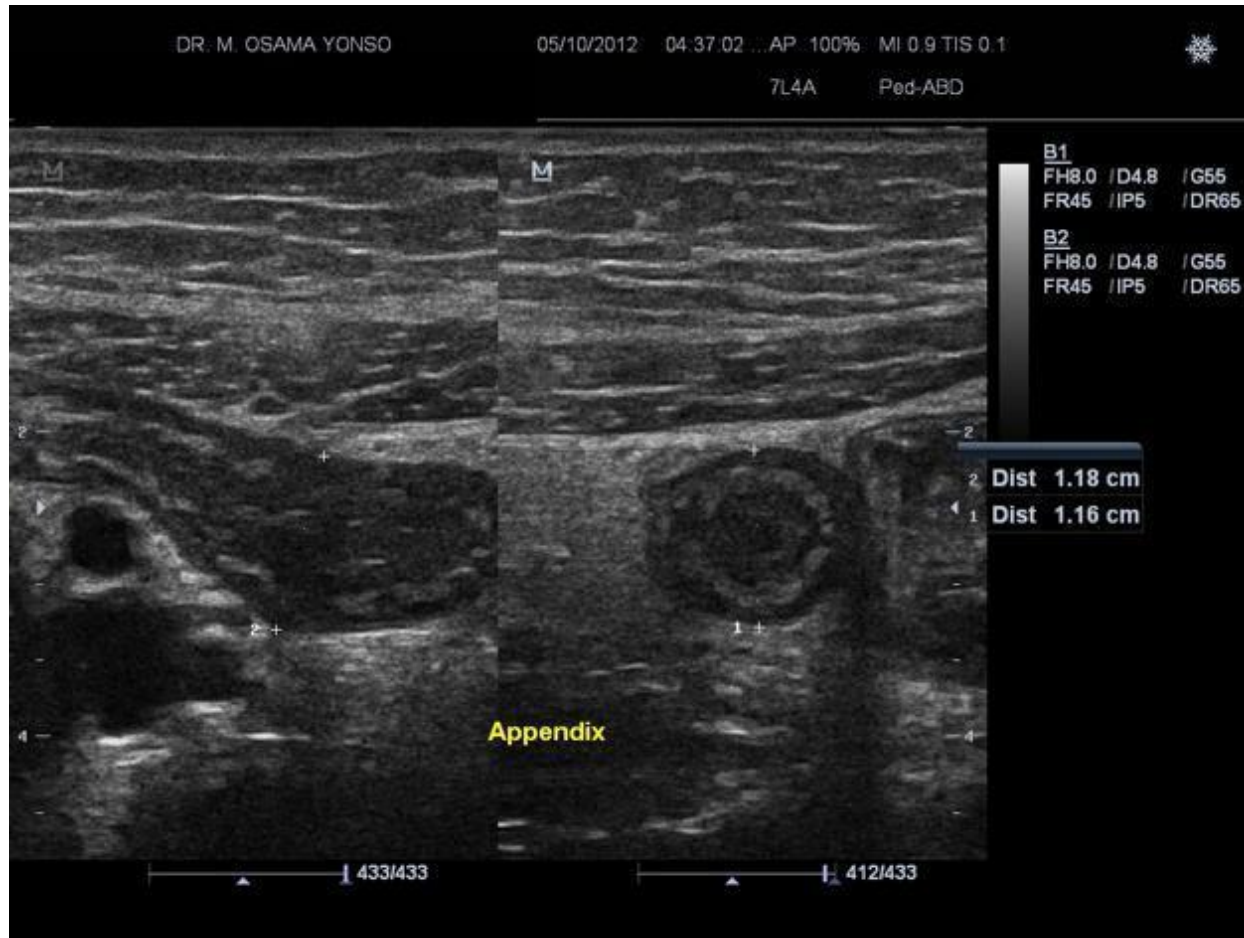
APPENDICITE : COMPLICATIONS

- Péritonite :
 - Par perforation ou diffusion
 - Majoration de la douleur, de la fièvre et contracture abdominale, pouvant évoluer vers un iléus et état de choc
- Plastron appendiculaire : péritonite localisée non abcédée
- Abcès péri-appendiculaire, majoration des signes cliniques, masse de la FID

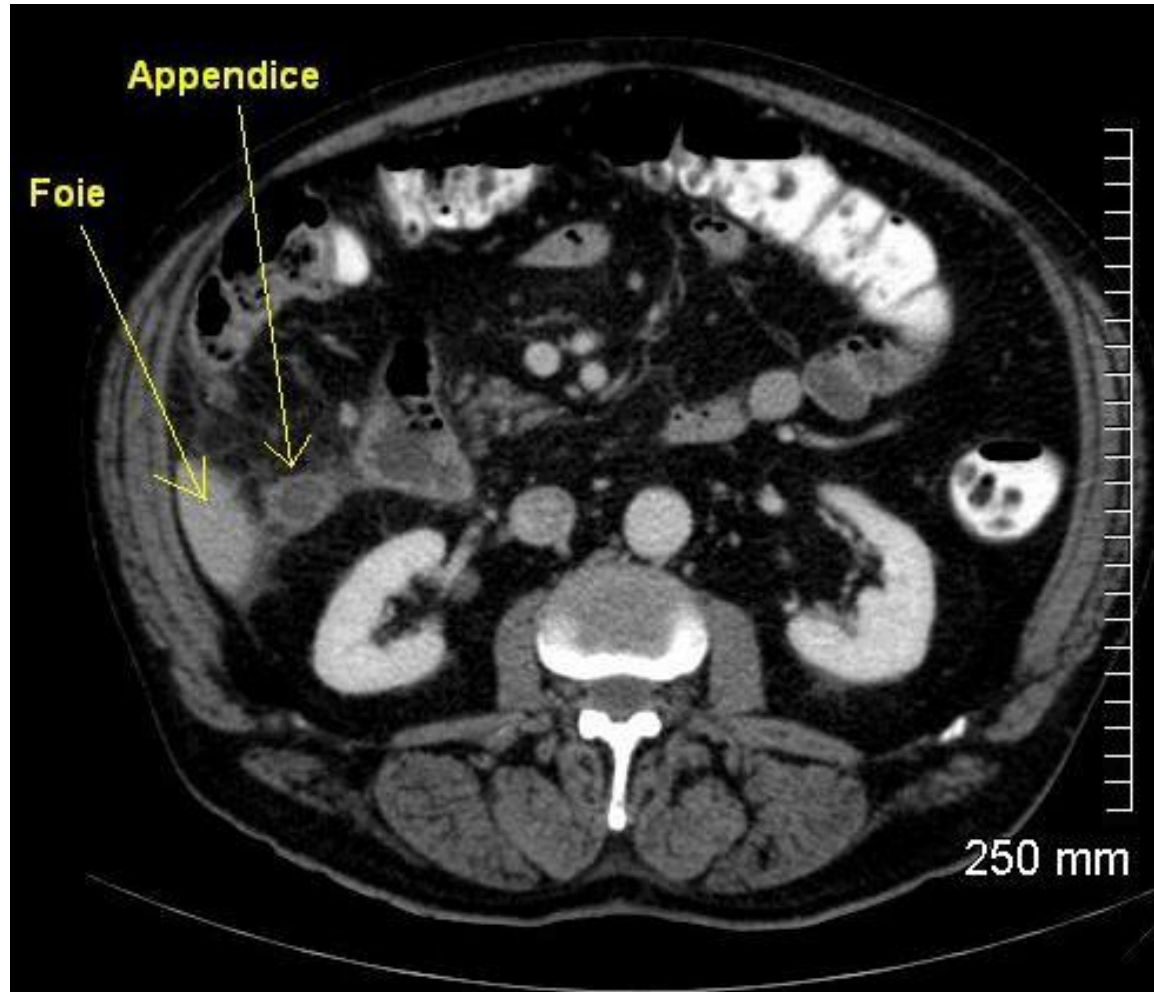
APPENDICITE : DIAGNOSTIC

- CLINIQUE essentiellement
- Biologie : syndrome inflammatoire
- Imagerie :
 - Échographie
 - Épaississement de la paroi de l'appendice
 - Stercolithe
 - Infiltration de la graisse péri-appendiculaire
 - Hypervascularisation
 - Douleur au passage de sonde
 - TDM si échographie non contributive
 - Pas d'intérêt de l'ASP

APPENDICITE : ÉCHOGRAPHIE



APPENDICITE : SCANNER



APPENDICITE : TRAITEMENT

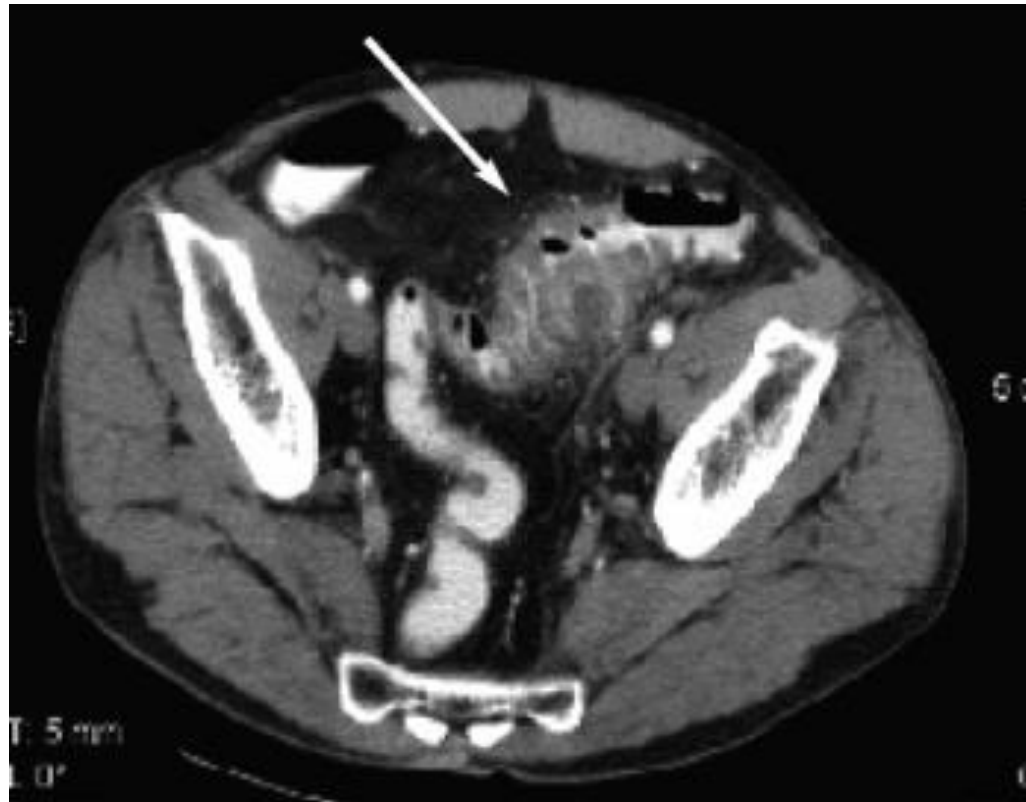- Avant tout chirurgical (cœlioscopie possible)
- Antibiothérapie IV
- Antalgiques, Hydratation correcte
- Durée et choix du traitement antibiotique dépendent des constatations per-opératoires :
 - Appendicite simple : pas d'antibiotique
 - Gangréneuse/abcès appendiculaire: AUGMENTIN
 - Plastron appendiculaire : AUGMENTIN + AMINOSIDE
 - Si allergie : FLAGYL + AMINOSIDE
 - Durée : 1 à 5 j en cas de forme compliquée

SIGMOÏDITE : CLINIQUE

- Douleur de fosse iliaque G
- Constipation
- Fièvre
- Plus fréquent chez la personne âgée
- Défense localisée, toucher rectal douloureux
- Évoquer un abcès si palpation d'une masse douloureuse
- Complication : péritonite

SIGMOÏDITE : DIAGNOSTIC

- TDM :
 - Présence de diverticules,
 - Aspect inflammatoire péri-colique
 - Ou évolution abcédée



SIGMOÏDITE : TRAITEMENT

- Antibiothérapie :
 - Permet d'éviter la chirurgie dans la majorité des cas
 - Ou permet de réaliser la chirurgie à distance avec rétablissement immédiat de la continuité
 - Antibiothérapie de la sigmoïdite diverticulaire :
 - 1^{ère} poussée : AUGMENTIN
 - Allergie aux B-lactamines : OFLOXACINE + METRONIDAZOLE
 - Sepsis grave : Ajout AMINOSIDE
 - Infection associée aux soins : Idem péritonite

PÉRITONITES

- Inflammation aiguë du péritoine par inoculation septique ou chimique :
 - À partir d'un organe intra-péritonéal (péritonite 2aire)
 - Par perforation d'un organe creux
 - Appendicite,
 - Ulcère gastro-duodénal,
 - Diverticulite sigmoïdienne,
 - Traumatisme
 - Ou associée à une cholécystite, une infection gynécologique, une tumeur, une maladie de Crohn, une fièvre typhoïde
 - Beaucoup plus rarement par voie systémique (péritonite primitive)
 - Iatrogène dans les suites d'une dialyse péritonéale, d'une coloscopie

PÉRITONITES : CLINIQUE

- Généralisée :
 - Douleur abdominale intense et brutale
 - Localisée puis diffuse
 - Arrêt des matières et des gaz
 - Contracture abdominale douloureuse et invincible (« ventre de bois »)
 - Toucher rectal hyperalgique au cul-de-sac de Douglas
 - Choc septique si retard de prise en charge

PÉRITONITES : CLINIQUE

- Péritonites « asthéniques » ou toxiques :
 - Formes trompeuses chez des patients à terrain débilisé
 - Âgés
 - Et/ou porteurs de lourdes comorbidités
 - Et/ou sous traitements immunosuppresseurs
 - Douleur et contracture peuvent être modérées (voire absentes)
 - Signes généraux marqués (collapsus, choc septique)
- Péritonites localisées : identification difficile

PÉRITONITES : PATHOGÈNES

- Formes communautaires :
 - Entérobactéries (*E.coli* ++)
 - Anaérobies
 - Plus rarement Entérocoques
- Formes post-opératoires :
 - BGN résistants ou multi-résistants :
 - *Pseudomonas aeruginosa* (« Pyo »)
 - SARM

PÉRITONITES : DIAGNOSTIC

- Essentiellement CLINIQUE
- Les examens ne doivent pas retarder la prise en charge CHIRURGICALE
- Échographie et surtout TDM +++
- ASP debout centré sur les coupoles : Peu d'intérêt, signes inconstants++
 - Croissants gazeux sous-diaphragmatiques (pneumopéritoine),
 - Niveaux liquidiens,
 - Distension grêlique ou colique
- Hémocultures +++ et prélèvements opératoires

PÉRITONITES : TRAITEMENT

- Chirurgie en URGENCE +++
- Remplissage vasculaire
- Antibiothérapie probabiliste IV (adaptée aux résultats des prélèvements per-opératoires)
- Durée antibiotique : courte
 - Péritonite communautaire :
 - 2 à 3 j si peu sévère
 - 5 à 7 j si forme généralisée
 - Péritonite nosocomiale post-opératoire : 7 à 15 j

PÉRITONITES : ANTIBIOTHÉRAPIE

- 1^{ère} intention
 - Communautaire : AUGMENTIN ou C3G + FLAGYL
 - Sepsis grave : idem + AMINOSIDE pendant 2-3j
 - Associée aux soins : TAZOCILLINE ou CARBAPENEME (+ AMINOSIDE si grave)
- Allergie aux B-lactamines
 - Communautaire : FQ + FLAGYL
 - Associée aux soins : idem
 - Sepsis grave : idem + AMINOSIDE
- Si facteur de risque de levures : Ajout d'antifongiques (TRIFLUCAN, CANCIDAS)
- Si Cocci Gram positif à l'examen direct des hémocultures ou des prélèvements opératoires : Ajout VANCOMYCINE

A RETENIR

- Infections qui peuvent être graves : choc septique, déshydratation
- Surveillance rapprochée de la douleur, des constantes +++ (dont diurèse)
- Voie d'abord veineux pour remplissage vasculaire rapide et antibiothérapie IV (vomissements)
- Prévenir rapidement le chirurgien
- Mettre à jeun en prévision d'un bloc éventuel
- Hémocultures
- Antibiothérapies couvrant les germes digestifs

Université Claude Bernard Lyon 1



Réalisation technique : **Service ICAP - Université Claude Bernard Lyon 1**
Soutien financier : **Région Rhône-Alpes** dans le cadre de l'**UNR-RA**

